Aus der Königl. medizinischen Universitäts-Poliklinik
zu Königsberg i. Pr.

Über Fälle von Lungenechinokokken nebst kritischen Bemerkungen über die Diagnose der Thoraxechinokokken.

Inaugural-Dissertation
der
medizinischen Fakultät der Albertus-Universität zu Königsberg i. Pr.
zur
Erlangung der Doktorwürde
in der Medizin, Chirurgie und Geburtshilfe

vorgelegt von
Edgar Krueger,
z. Zt. Volontär-Assistent an der Königlichen
medizinischen Universitäts-Poliklinik.

KÖNIGSBERG i. PR.
Buch- und Steindruckerei von Otto Kümmel
1913.

Gedruckt mit Genehmigung der
medizinischen Fakultät der Kgl. Albertus-Universität
zu Königsberg i. Pr.
Referent: Geh. Medizinalrat Prof. Dr. Schreiber.

Meinen lieben Eltern!

In der nachfolgenden Arbeit soll über zwei Fälle von Echinokokkus der Lunge berichtet werden, die für die Röntgendiagnostik im Vergleiche zu den physikalischen Untersuchungsmethoden der Thoraxechinokokken von Interesse sind. Bei dem einen Falle versagten alle diese diagnostischen Methoden, und die Diagnose wurde erst durch das Aushusten von Membranen gestellt, bei dem anderen war lediglich das charakteristische Röntgenbild diagnostisch ausschlaggebend.

Unter den vielen der Literatur bekannten Echinokokken der Thoraxhöhle sind nur wenige intra vitam richtig erkannt worden, und bei fast allen von diesen wurde die Diagnose nur durch zwei Umstände gesichert, nämlich durch das Aushusten von Bestandteilen des Parasiten selbst, wie Membranen und Scolices, oder durch die Möglichkeit der Punktion der Blase, welche entweder den chemischen Nachweis der Flüssigkeit gestattete oder ebenfalls direkt Scolices zu Tage förderte. Zu diesen beiden diagnostischen Mitteln wird man in Zukunft wohl noch die Untersuchung mit Röntgenstrahlen in Betracht ziehen dürfen.

Die Echinokokken bieten im Röntgenbilde nicht nur meist ein sehr charakteristisches Aussehen dar, sondern können auch schon in einem sehr frühen Stadium ihrer Entwickelung sichtbar sein, sodaß diese

Untersuchungsmethode uns ein sehr wichtiges diagnostisches Mittel für den Nachweis von Echinokokken im Thorax an die Hand zu geben verspricht.

Nicht minder wichtig dürfte sie in therapeutischer Beziehung werden; denn bei Erkennung des Echinokokkus erst nach dessen Durchbruch sind bereits große Beschwerden und Gefahren für den Patienten entstanden, und ferner geben die Röntgenstrahlen genaue Anhaltspunkte über die Lokalisation des Lungenechinokokkus und können auf diese Weise den chirurgischen Eingriff erleichtern.

Die menschliche Echinokokkenkrankheit wird bekanntlich erzeugt durch den Echinokokkus polymorphus, das Finnenstadium der im Dünndarm des Hundes lebenden Taenia echinokokkus.

In der folgenden Darstellung des zoologischen Zustandes des Tieres folge ich der Beschreibung des bekannten Lehrbuches von *Braun*, »die tierischen Parasiten des Menschen«.

Die Taenia echinokokkus (*v. Siebold* 1853) ist 2,5—6 mm lang, hat einen ca. 0,3 mm breiten Kopf, der mit vorspringendem Rostellum und einem doppelten Kranze von 28—50 Haken versehen ist. Die Zahl ihrer Proglottiden beträgt 3—4, die hinterste ist etwa 2 mm lang, 0,6 mm breit. Der Uterus besteht aus einem Medianstamme mit kurzen verästelten Seitenzweigen. Die beschalten Onkosphären erscheinen wenig oval, fast kugelig und ihr Durchmesser beträgt 0,030—0,036. (*Braun*).

Der Echinokokkus Polymorphus lebt in verschiedenen Organen, besonders in Leber und Lungen

bei Schaf, Rind, Schwein, seltener bei Raubtieren, Nagetieren, Pferd, Kamel, Kängeruh u. a., und gelegentlich auch beim Menschen. Bei diesem überwiegt er mit etwa $^2/_3$ beim weiblichen Geschlecht, und kommt am häufigsten, etwa in 57 % aller Fälle, in der Leber vor, in zweiter Linie in der Lunge, und zwar nach den Statistiken von *Frey* und *Madelung* mit etwa 12 %, nach der *Neißer*'schen Statistik mit 7 %.

Der ausgebildete Echinokokkus, welcher aus der Onkosphaera hervorgeht, erscheint als rundliche, große und ziemlich dickwandige Blase von weißlicher Farbe und kann im Menschen die Größe eines Kindskopfes erreichen, während er im Schlachtvieh kleiner, etwa orangegroß, bleibt. Die Wand besteht aus einer geschichteten Cuticula und einer Parenchymschicht (Endocyst). Diese ist reich an Glykogen und enthält zahlreiche kleine Zellen, Muskelfasern, Kalkkörperchen und Exkretionsgefäße. Auf diesem Stadium der Ausbildung bleibt der Echinokokkus sehr häufig bei unseren Schlachttieren stehen. Man bezeichnet ihn dann als Acephalocyste oder als Echinokokkus cysticus sterilis. In anderen Fällen entstehen sogenannte Brutkapseln, welche an der Innenfläche der Parenchymschicht mit einem kurzen Stiele hängen. Diese zeigen dieselbe Zusammensetzung wie die Parenchymschicht und entwickeln teils nach innen, teils nach außen eine Anzahl Echinokokkenköpfchen, Scolices (Echinokokkus cysticus fertilis, oder veterinorum). Beim Echinokokkus des Menschen, seltener dem der Schlachttiere, kommen noch Tochterblasen zur Entwickelung (Echinokokkus hominis), welche sich von den Brutkapseln teils durch

den Besitz einer geschichteten Cuticula, teils durch die Art ihrer Entstehung unterscheiden; sie gehen nämlich von kleinen Resten der Parenchymschicht aus, die zwischen den Schichten der Cuticula der Mutterblase liegen geblieben sind und wölben sich, je nachdem sie der Außen- oder Innenfläche der Cuticula näher liegen, nach außen oder innen vor. Sie können sich von ihrem Mutterboden ablösen und dann entweder in die Mutterblase hineinfallen (Echinokokkus hydatidosus endogenus), oder sie kommen zwischen der Mutterblase und der vom Wirt gebildeten bindegewebigen Cystenmembranen zu liegen (Echinokokkus hydatidosus s. granulosus). Die Tochterblasen bleiben entweder steril, oder es entstehen in ihnen noch Enkelblasen, und in allen diesen wieder Brutkapseln mit reichlichen Scolices.

Die Echinokokkusflüssigkeit, nach *Naunyn* u. a., die in letzter Linie aus dem Blute des Trägers stammt, ist leicht gelblich, reagiert neutral oder schwachsauer; ihr spezifisches Gewicht beträgt 1009—1015. Sie enthält neben Wasser zu 1,5 % anorganische Salze, davon die Hälfte Kochsalz; außerdem noch Traubenzucker, Inosit, Leucin, Tyrosin, Bernsteinsäure (an Kalk oder Natron gebunden) und Albumine, welche durch Wärme nicht koaguliert werden (*Braun*).

Das Wachstum des Echinokokkus ist nach den Untersuchungen von *Leuckart* ein sehr langsames. Vier Wochen nach der Infektion beträgt die Größe erst etwa 0,3 mm, im Alter von 8 Wochen etwa 2 mm, und hier erst tritt die Bildung des zentralen Hohlraumes auf; im Alter von 5 Monaten bei einer Größe

von 15—20 mm bilden sich die ersten Brutkapseln mit Scolices.

Neben der bisher beschriebenen Echinokokkenform, die oft auch Echinokokkus unilocularis genannt wird, kommt eine zweite vor, der Echinokokkus multilocularis s. alveolaris (das Alveolarcolloid), der höchstwahrscheinlich von einer spezifisch verschiedenen Taenia herrührt (*Posselt*). Er stellt ein Conglomerat von zahlreichen, zwischen 0,1 und 5 mm großen Bläschen dar, die in ein weiches, bindegewebiges Stroma eingesenkt sind. Auf der Schnittfläche hat er daher ein wabiges Aussehen. Die Bläschen sind von einer glashellen und geschichteten Cuticula umgeben, und enthalten je nach ihrer Größe entweder eine kleinzellige Füllmasse oder einen von einer Parenchymschicht ausgekleideten Hohlraum; die in letzterem enthaltene Flüssigkeit kann klar oder durch Fettröpfchen, Gallenpigment, Haematoidin- und Fettkristalle getrübt sein. Nach einigen Autoren hängen die Bläschen untereinander zusammen, andere behaupten dieses von der Cuticula. Scolices finden sich nur in einem kleinen Teile der Bläschen, noch seltener Brutkapseln.

Eigentümlich für den multilokulären Echinokokkus des Menschen, nicht des Rindes, ist der auf bestimmtem Stadium eintretende Zerfall. Mitten in dem Parasiten entsteht eine oft groß werdende Höhle, die mit eiterähnlicher oder bräunlicher, fadenziehender Flüssigkeit erfüllt ist. In ihr findet man Fetzen der Kavernenwand, Kalkkörperchen, Echinokokkenblasen auch Scolices und Häkchen, sowie Fettropfen, Haematoidin-, Margarin-, Cholestearinkristalle und Kalkkonkretionen.

Dieser multilokuläre Echinokokkus kommt in den Lungen nie primär und auch metastatisch nur sehr selten vor.

Über das Wesen und die Entstehung der Echinokokken im menschlichen Körper herrschte noch bis in die zweite Hälfte des vorigen Jahrhunderts die größte Unklarheit. Nach *Hayden* scheint die Entdeckung der tierischen Natur dieser bis dahin auf verschiedene Weise erklärten Blasen in das Ende des siebzehnten Jahrhunderts zu fallen (*Hartmann, Malpighi, Tyson*). Man bezeichnete sie seitdem alle als Hydatiden, einerlei ob es Mutter-, Tochter- oder Enkelblasen oder Brutkapseln waren, soweit sie von sphaerischer Gestalt, mit seröser Flüssigkeit angefüllt und von einer aus albuminösen Stoffen bestehenden Haut umgeben waren. (*Howship*). Man unterschied eine äußere, in Folge von vorangegangener Entzündung entstandene fibrinöse Cystis von der inneren albuminösen Cystis oder Hydatide, und dachte sich letztere aus ersterer dadurch entstanden, daß die neugebildeten Kapillargefäße nach innen eine dünne Flüssigkeit absondern, durch welche langsam die serösen Cysten entstehen und aus deren albuminöser Masse durch Koagulation das innere feine Häutchen gebildet wird. Die so entstandene Blase sollte die Kraft besitzen, Serum von der umgebenden Flüssigkeit einzusaugen, wodurch sich das allmähliche Wachstum erklärte. *Howship* schrieb den Hydatiden eine gewisse Vitalität zur Erhaltung

ihres eigenen Lebens zu, welche jedoch so gering sei, daß sie von der Temperatur und dem Zustande des umgebenden Medium mehr abhängig sei, als irgendein anderes uns bekanntes Tier. *Blasius* hielt die Hydatiden für Tiere, die im lebenden Körper Veränderungen erleiden, wodurch sie sich zu einer besonderen Art von Balggeschwülsten umwandeln. Er unterschied die Hydatiden von den Säcken, in denen sie eingeschlossen sind und deren Inhalt von sehr verschiedener Natur sei: bisweilen bestanden sie aus dicker knorpelähnlicher Masse und waren an ihrer inneren Oberfläche mit breiiger »tuberkulöser Masse« überzogen, und *Blasius* fand im allgemeinen, daß, je dicker, lederartiger »tuberkulöser« die Säcke waren, desto weniger gesunde Hydatiden in ihnen angetroffen wurden. *Laennec* betrachtet die weißen Körnchen an der Innenfläche als junge Würmer, Acephalocysten, die eben ins Leben treten. *Bright* zieht aus einer Reihe von Fällen die Lehre, daß die kleine Hydatide, welche in den Körper eingeführt oder innerhalb desselben erzeugt sei, allmählich an Umfang zunehme und gewöhnlich die Fähigkeit besitze, sich zu vervielfältigen, indem von ihrer inneren Fläche neue entstehen, in denen sich wieder jüngere erzeugen, die oft schnell wachsen, ihre Mutterhydatide zersprengen und dann mit den Hydatiden einer älteren Generation in der Flüssigkeit umherschwimmen. Der Balg, in dem die Hydatide ihren Sitz hat, ist durch den von ihr erzeugten Reiz von den Gefäßen der Umgebung gebildet. Die Art und Weise der Vermehrung dieser, ihrem Ursprung nach noch völlig unbekannten Hyda-

tiden ist hier also bereits richtig erkannt. Wie geteilt jedoch die Meinungen über das Wesen dieser Geschwülste waren, geht daraus hervor, daß noch 7 Jahre später *Neumann* (in Erlangen) die Hydatiden für nicht verschieden von jeder anderen Art von Balggeschwülsten hält, da die Konsistenz des Inhaltes ohne Bedeutung sei. Vielmehr behauptet *Neumann*, sie seien u. a. mit den Tuberkeln verwandt, da auch diese einen Balg hätten, und er glaubt nicht, daß das Entstehen der Hydatiden durch eine besondere Art von Würmern bedingt wird. Wo solche in ihnen vorkommen, hält er sie für eine sekundäre Bildung durch Generatio aequivoca, welche aus dem Zusammenwirken solarischer und terrestrischer Kräfte heute noch ebenso gut möglich sei wie am ersten Schöpfungstage.

Diese Hypothese wurde unhaltbar durch die Lehre vom Generationswechsel der Eingeweidewürmer, welche endlich Klarheit in die Vorstellungen von der Wurmkrankheit brachte und diese zum ersten Male als kontagiös hinstellte (*Eschricht* u. a. 1845). Es wurde erkannt, daß die ganze Gattung Cysticercus aus Taenienammen besteht, doch glaubte man, daß sie hydropisch entartet seien und ohne Nachkommenschaft zu Grunde gehen müßten. Die Herkunft der Echinokokken war nicht sogleich bekannt. Sie sollten jedenfalls auch von einer Taenie herrühren (*v. Siebold* 1850), und im Gegensatze zu den Cysticercen trotz ihrer hydropischen Ausartung die Eigenschaft besitzen, unter gewissen günstigen Verhältnissen durch Knospenbildung auf der inneren freien Fläche junge Ammen in unbeschränkter Zahl hervorzubringen, die sich von dem

Mutterboden, auf welchem sie hervorkeimten, lostrennen und innerhalb ihrer Mutterblase frei umherbewegen können. Nach *v. Siebold* besitzt die Mutterblase weder Hals noch Kopf, und wird aus einer großen Menge konzentrisch übereinander geschichteter Häute zusammengesetzt, von denen die innerste, sehr zarte Haut wahrscheinlich das eigentliche, zu einer Blase ausgedehnte Tier darstelle. Aus welchem Entwickelungsstadium diese als Echinokokkenbrut bekannt gewordenen Taenienammen hervorgehen, und ob sie jemals in den Zustand geraten, geschlechtliche Individuen zu erzeugen, ist nach *v. Siebold* schwer zu beantworten.

Etwa ein Jahrzehnt nach den Entdeckungen und Beobachtungen *v. Siebold's* faßt *Leuckart* in Gießen die hauptsächlichsten Resultate seiner Untersuchungen über Echinokokken in seinen »helminthologischen Experimentaluntersuchungen« in einigen Schlußsätzen zusammen, deren Inhalt mit der heutigen Auffassung fast vollständig übereinstimmt. Er unterscheidet bereits die Brutkapseln von den Tochterblasen, und gibt die Art und die Dauer ihrer Entwickelung an. Nur das Vorkommen von Enkelblasen erwähnt er noch nicht. Letztere sind 5 Jahre später auch bereits bekannt *(Küchenmeister)*.

In ähnlicher Weise, wie über die Entwickelungsgeschichte und Biologie des Echinokokkus, sind auch die Anschauungen über die Ursache seiner Entstehung im Körper, also über die Aetiologie der Krankheit und, nach der Kenntnis vom Generationswechsel, über die Art des Eindringens des Parasiten mannigfachem Wechsel unterlegen gewesen. So führt *Olgier Ward*

bei einem erst durch die Sektion erkannten Falle eines großen Echinokokken der rechten Lunge, der als Pneumonie diagnostiziert worden war, nachdem der Patient vor mehreren Jahren Verletzungen erlitten hatte, folgende aetiologische Momente an: »Die erste Ablagerung von Hydatiden war ohne Zweifel infolge der vor vielen Jahren erhaltenen Verletzungen geschehen; aber die zweite war jedenfalls durch die letzte akute Lungenentzündung, die mit Erguß von Flüssigkeit und Lymphe verbunden war, herbeigeführt, und daher nicht älter als 2—3 Wochen.«

Cruveilhier[1]) sucht 1842 die Entstehung der Hydatiden in der Gegenwart von nicht assimilierten Molekülen, von Keimen, die mit dem Blute in unseren Organen zirkulieren. Diese Keime würden, der Zerstörung der verdauenden Organe entgangen, inmitten der Blutmasse ihre Lebensfähigkeit behalten und ihre Lebenskraft in den Geweben, die den abgesetzten Keimen die zu ihrer Entwickelung günstigen Bedingungen darbieten dürften, entfalten. In der Tat haben einige an Tieren gemachte Versuche von *Curveilhier* und *Dupuy* (in Alfort) gelehrt, daß die Feuchtigkeit, die Reinlichkeit, die schlechte Beschaffenheit oder die vegetabilische Nahrung einen unbestreitbaren Einfluß auf die Entwickelung der Acephalocysten hatten, daß man also in der Ernährungsweise die erste Ursache der Krankheit suchen müsse, in zweiter Linie die Tatsache, daß die am häufigsten betroffenen Organe, Leber und Lunge, Blutbildungsorgane seien.

[1]) *Schmidt's* Jahrbuch Bd. XXXIII.

Das Eindringen der Echinokokken durch eine Verschleppung mittelst des Lymph- und Blutstromes, wird nach der Aufklärung der Anschauungen nach der Entdeckung des Generationswechsels so gut wie allgemein anerkannt. (*v. Brunn, G. Hauser, v. Buhl).* Nach *v. Buhl* haust die Taenia echinokokkus *Sieboldi,* von welcher sowohl alveolärer wie multilokulärer Echinokokkus ausschließlich herrühren, in großer Zahl im Dünndarm des Hundes, und ihre Eier werden in irgendeiner Weise vom Menschen verschluckt. Die primäre Einwanderung der Embryonen geschieht im Duodenum und zwar in die Chylus- und Lymphgefäße, von da sekundär in die Pfortaderwurzel und in die Leber (nicht durch die Gallenblase), seltener durch die Lymphgefäße und den Ductus thoracicus, in das Blut und von da am frühesten in die rechten Herzhöhlen und in die Lungen, von diesen in das linke Herz, in das Peritoneum, die Pleura, die Milz, das Gehirn und Rückenmark, die Muskulatur und Knochen. Die Annahme, daß die Echinokokken direkt durch Aspiration in die Lunge gelangen, hat *Leuckart* auf Befragen deshalb für unhaltbar erklärt, weil in den Lungen eine Sprengung der dicken Embryoblasen nicht stattfinden kann; es bedarf zu dieser des Magen-Darmsaftes (*v. Brunn* 1890).

Pathologisch anatomisch ist noch folgendes über die Echinokokken zu bemerken: man unterscheidet den primären Sitz in den einzelnen Organen, den der Parasit auch ursprünglich und während seiner Entwickelung eingenommen hat, von dem sekundären Sitze, den er erst nach dem Durchbruche in ein anderes

Organ erhalten hat. Im Thorax ist nun seine häufigste Lokalisation die Lunge, in zweiter Linie die Pleura, bisweilen sind Echinokokken subphrenisch, wenn auch ganz innerhalb des Thorax, und sehr selten sind sie im Herzen gelegen. So fanden sich Hydatiden im rechten Ventrikel (*R. Smith*), im linken Ventrikel (*Demantké*), im Herzbeutel (*O. Schraube*) und verhältnismäßig am häufigsten im Myocard oder von diesem in die Herzhöhlen durchgebrochen (*Oesterlen, Löwenhardt, Garmier et Jomier, Masoveie*). In den Lungen sitzen sie stets in Ausbuchtungen der Arteria pulmonalis. Von den Ästen zweiter Ordnung bis zu strohhalmdicken Zweigen fanden sich Echinokokken, welche Fortsätze in die Gefäßverzweigungen schickten (Dr. *Schrötter*). Sie kommen in den unteren Partieen häufiger vor als in den Spitzen, und sind oft sekundär nach Durchbruch von der Leber her entstanden. In der Pleura sind sie nach *Bleckmann* sehr selten primär und stammen sekundär aus Lunge, Leber oder den peripleuralen Gewebelagen. Sie kommen rechts häufiger als links vor, fast stets in Einzelcysten, bis zu Kindskopfgröße.

Um den langsam, im Verlaufe meist mehrerer Monate wachsenden Echinokokkus bildet sich ein fibröses, oft hartes und verkalkendes, oft Blutgefäße enthaltendes Reaktionsgewebe. Das umgebende Gewebe wird allmählich durch den dauernden Druck komprimiert, und es atrophiert, so daß bisweilen ganze Lappen der Lunge wie verschwunden erscheinen und den Echinokokkus nur wie einen dünnen Sack umgeben.

Bei stärkerem Wachstum der Blase tritt, wie schon erwähnt, ein Durchbruch in ein anderes Organ, oder ein Platzen der Membranen ein. Es entstehen dadurch die mannigfachsten Komplikationen, wie z. B. Pneumothorax, Hydrothorax, Empyem, Kavernenbildung, je nach der Art des Durchbruches von der Lunge oder der Leber in die Pleura, von der Leber in die Lunge etc.

Von den Symptomen, die der Echinokokkus im Thorax macht, sind in erster Linie zu nennen: Dyspnoe, Schmerzen und Husten.

Die Dyspnoe ist entschieden die häufigste und regelmäßigste Erscheinung. Sie tritt in fast jedem Falle auf, sobald durch das Wachstum der Blase größere Abschnitte Lungengewebes an der Atmung verhindert werden und zwar ohne die gewöhnlichen Störungen, die sie sonst erklären *(Max Simon)*.

Die Schmerzen sind ein sehr viel selteneres Symptom, erscheinen in Form von Stichen, von heftigem Druck, Neuralgie oder anders beschriebenen Gefühlen, wie von plötzlichem Stoß auf die innere Thoraxwand; sie sind besonders stark, wenn durch Bersten der Echinokokkusblase als Komplikation eine Pleuritis eintritt.

Husten besteht in sehr wechselnder Stärke. Der Auswurf ist verschiedener Art, schleimig, eitrig oder blutig. Namentlich Blut enthaltender Auswurf ist in vielen Fällen ganz plötzlich und in großer Menge beobachtet worden, und ist dann auf das Platzen eines Blutgefäßes beim Durchbruche des Echinokokkus in einen Bronchus zurückzuführen.

Erfolgt bei einem solchen Durchbruche zugleich ein Bersten der Echinokokkusblase, so kann das eine der beiden »sicheren Symptome« auftreten, nämlich das Vorhandensein von Membranen und Scolices im Auswurf, das durch das Mikroskop sicher gestellt wird. Im Auswurf sind bisweilen auch gleichzeitig mit der Expectoration der Blase *Charcot'sche* Kristalle beobachtet worden (*Leichenstern*).

Von allgemeinen Erscheinungen finden sich Abmagerung, Kachexie, bisweilen Fieber und ganz selten die hippokratische Form der Fingernägel (*Trousseau*).

Die Inspektion zeigt bisweilen Ausdehnung der befallenen Brusthälfte (*Vigla, Chrostek, Moutard-Martin*), geringere Beteiligung derselben an der Atmung, Verstrichensein der Zwischenrippenräume, ferner Hervorwölbung einer cirkumskripten Stelle (*Vigla*).

Gelegentlich gelang auch durch Palpation der Nachweis einer fluktuierenden Geschwulst (*Darbez*).

Die Perkussion ergibt mehr oder weniger starke Dämpfung, tympanitischen Schall, häufig einen sehr dumpfen Ton, und ferner die Erscheinungen von Verdrängung der dem Echinokokkus benachbarten Organe. Bei der Auskultation ist das Atemgeräusch über dem Echinokokkus abgeschwächt oder es fehlt vollständig. Oft hat es bronchialen Charakter. Gehört werden ferner Rasselgeräusche der verschiedensten Art, die in der Literatur als Gurgel- oder Schleimrasseln u. a. beschrieben werden, metallische Phänomene, »Flaschensausen mit metallischem Klingen beim Sprechen«, Kavernensymptome und Aegophonie. Hyda-

tiden-schwirren bei Echinokokken des Thorax scheint ein sehr selten beobachtetes System zu sein.

Das zweite sichere Zeichen bildet die durch die Punktion gewonnene Flüssigkeit. Für den chemischen Nachweis ist, nach den Untersuchungen der meisten Autoren, der Eiweißmangel charakteristisch; doch hat *Naunyn* auch Eiweiß gefunden. Sehr wichtig bleibt immer noch der Nachweis der Bernsteinsäure, ferner auch hier der mikroskopische Befund, also das Vorhandensein von Scolices. Die chemische Zusammensetzung des Inhalts der Blase ist bereits besprochen worden.

Verschiedenartig sind die Symptome, die der Echinokokkus im Thorax hervorruft, je nach seinem Sitze in der Pleura, im Herzen, in der Lunge oder unterhalb des Zwerchfells.

Über den Echinokokkus der Pleura hat *Felix Bleckmann* eingehende Beobachtungen gemacht und folgende objektive Symptome zusammengestellt: Ausdehnung der erkrankten Thoraxseite, und zwar nur die Teile über der Cyste befallen. Respiratorisches Nachschleppen der erkrankten Seite. Verdrängungserscheinungen der Nachbarorgane mit fortschreitendem Wachstum der Cyste, Ausdehnung der Zwischenrippenräume über ihr, unter Umständen mit Usur der Rippen, und vor allem sehr früh auftretende Fluktuation in den Zwischenrippenräumen. Der Stimmfremitus ist über der Cyste abgeschwächt oder aufgehoben. Die Perkussion ergibt absolute Dämpfung über dem Echinokokkensack, und zwar soll die Grenze bogenförmig, der Cystengrenze entsprechend, verlaufen. Für die

Auskultation soll vesikuläres Atemgeräusch scharf neben dem Bezirke mit abgeschwächter, bezw. aufgehobener Atmung charakteristisch sein. Hydatidenschwirren ist niemals beobachtet worden. Von subjektiven Symptomen vermerkt *Bleckmann* intermittierenden Schmerz auf der befallenen Thoraxseite, der die Kranken zu Rückenlage oder Liegen auf der erkrankten Seite zwingt, ferner stetig zunehmende Atemnot und krampfartigen trockenen Husten mit spärlichem schleimigen Auswurf.

Fälle von Echinokokken im Herzen sind der Literatur nur in sehr kleiner Zahl bekannt geworden. Sie blieben entweder völlig symptomlos, bis durch Verlegung der Pulmonalis bei einem im rechten Ventrikel sitzenden Echinokokkus plötzlicher Exitus eintrat (*R. Smith*), oder, wie in den meisten Fällen, machten uncharakteristische und allgemeine Symptome, so z. B. Abmagerung, Dyspnoe, Schmerzen in der Herzgegend, Erscheinungen von Hydrothorax, oder endlich, wie *Demantké* bei dem Sitze eines Echinokokkus in der oberen Wand des linken Ventrikels angibt: systolisches Geräusch über der Herzspitze, diastolisches Geräusch über der Herzbasis und Pulsarrhythmie.

Noch verschiedenartiger und wechselnder sind die Symptome des Echinokokkus in der Lunge. Vollständig fehlen sie bisweilen, wenn ein Durchbruch in die Bronchien und ein Platzen des Sackes nicht stattgefunden hat, (und zwar besonders dann, wenn der Echinokokkus allseitig von respirierendem Lungengewebe umgeben ist), aber auch sonst sogar bei erheblicher Größe der Hydatide und bedeutenden

Veränderungen des Organes. Dies zeigt z. B. ein von *Patella* berichteter Fall, bei dem ein fast vollständiges Fehlen des Mittellappens der rechten Lunge, schwielige Verwachsungen und eine bei der Sektion nußgroß erscheinende Echinokokkenhöhle der Untersuchung ganz und gar entgangen ist. Andererseits führen die Echinokokken der Lunge zu den stärksten Beschwerden und mannigfachsten Symptomen aller oben angegebenen Art, wie absoluter Dämpfung, fehlendem Atemgeräusch etc. Blutiger Auswurf, geringerer, nicht lokalisierter Seitenschmerz, geringere Vorwölbung des Brustkorbs, vor allem aber starker, das Krankheitsbild beherrschender Husten sprechen für den Sitz in den Lungen (*Bleckmann*).

Tritt ferner infolge des Durchbruchs des Echinokokkus in ein anderes Organ eine Veränderung seines Sitzes auf, so entsteht naturgemäß eine Kombination sehr verschiedener Symptome. So erfolgte beim Durchbruche eines Leberechinokokkus in die Lunge nach völliger Symptomlosigkeit plötzlich durch Kommunikation mit den Bronchien gallehaltiger Auswurf ohne Echinokokkenbestandteile (*Heitler*), beim Durchbruche ebenfalls von Leberechinokokken in die Pleura unter dem Gefühle eines Stoßes auf die innere Thoraxwand (von *Robert* in Pau an sich selbst beobachtet) Pyopneumothorax und Kavernenbildung, in einem anderen gleichen Falle neben zunehmender Vergrößerung der Leberdämpfung pleuritisches Reiben und starke Verdrängung des Herzens nach links (Dr. *Reginald Southey*).

Was endlich die subphrenischen Echinokokkengeschwülste betrifft, so können sie das Zwerchfell

sehr weit nach oben drängen und ihren Sitz bis über die Mitte des Brustraumes hin einnehmen, wodurch sie alle Symptome der Echinokokken des Thorax hervorrufen können (*T. Ogier Ward*). Nach *Felix Bleckmann* spricht für subphrenischen Sitz namentlich die Erweiterung der unteren Thoraxöffnung und die stärkere Herabdrängung der Leber, sowie das Fehlen von Husten und Auswurf, endlich das Vorhandensein von Lebersymptomen.

Aus diesen Unterschieden der Erscheinungen bei der verschiedenartigen Lokalisation des Echinokokkus im Thorax ergibt sich zugleich deren Differentialdiagnose untereinander.

Was nun die Diagnose des Echinokokkus in der Brusthöhle als solche betrifft, so ist sie ohne das Auftreten jener beiden als sichere hervorgehobenen Zeichen nur in einem verschwindend kleinen Teile aller der Literatur bekannten Fälle gestellt worden. So beobachtete *Cesare Federici* 1868 an einem Falle links unterhalb der Clavikula Dämpfung, abgeschwächtes Atmen, vollerer Perkussionsschall der linken Fossa supra-clavikularis, und kam zu dem Schlusse auf einen Tumor.

Durch Ausschluß anderer Möglichkeiten diagnostizierte er einen Echinokokkus.

In den allermeisten Fällen, in denen der Echinokokkus also nicht erkannt worden ist, kann man zwei verschiedene Arten von Diagnosen unterscheiden, die für diese Erkrankung gestellt worden sind. Entweder nämlich führten die Symptome zur richtigen Erkennung objektiver Veränderungen und Vorgänge, deren Aetio-

logie Echinokokkus nur nicht bekannt war, oder sie täuschten vollständig andere Krankheitsprozesse vor.

Zu der ersteren Art gehört z. B. die von *Philipp* richtig gestellte Diagnose einer oder mehrerer großen mit Flüssigkeit gefüllten Höhlen in der rechten Lunge, die mit einer anderen in der Leber in Verbindung stehen mochten«, ferner der Nachweis von Empyem (*H. Groß*), Hydropneumothorax und fistula pulmonalis (*Bally*), als deren Ursache die Sektion Echinokokken in Pleura und Lunge ergab, u. a.

Zu den Erkrankungen andererseits, die häufig vollständige Übereinstimmung ihrer Symptome mit dem Echinokokkus zeigen und daher oft mit ihm verwechselt worden sind, gehören in erster Linie die Tuberkulose der Lungen und die Pleuritis.

Die Differentialdiagnose gegenüber diesen Krankheiten ist bisweilen sehr schwierig: Gegenüber den verschiedenartigsten tuberkulösen Prozessen in der Lunge wird sie erschwert besonders durch das Aushusten von Blut, die perkussorischen und auskultatorischen Erscheinungen, wie Rasselgeräusche und Kavernensymptome, durch den Verlauf, das Allgemeinbefinden (das Fieber), die hippokratische Form der Nägel u. a.

Die Hauptunterschiede des Echinokokkus der Lunge (A) von der Miliartuberkulose (B) und der chronischen Lungenschwindsucht (C) stellt *Federici* in folgender Tabelle zusammen:

A.	B.	C.
Dyspnoe als Hauptsymptom, im Verhältnis zur ausgebreiteten Verödung der Lunge ohne vorangegangenen Katarrh oder Husten.	Dyspnoe, quälender, trockener Husten, abendliches und kontinuierliches Fieber, wenig deutliche physikalische Erscheinungen.	Geringere Dyspnoe, entsprechende Infiltrationserscheinungen, mit vorangegangenem und begleitendem diffusen Katarrh und lästigem Husten.
Langsamer Verlauf mit gleichmäßiger Zunahme der Erscheinungen.	Meist akuter Verlauf.	Unregelmäßiger Verlauf m. wechselnden Remissionen und Exazerbationen.
Fast konstanter, fixer, stechender Schmerz, häufig mit Schweregefühl.	Kein oder nur unregelmäß. Schmerz.	Unbestimmte, an Sitz und Stärke wechselnde Schmerzen.
Häufigster Sitz an der Lungenbasis.	Häufigster Sitz an der Spitze der Lunge.	Häufigster Sitz an der Spitze der Lunge.

Trotzdem ist die Differenzialdiagnose zwischen Echinokokkus und Tuberkulose der Lunge oft sehr schwer zu stellen, wie viele Fälle von Lungenechinokokken zeigen, in denen von erfahrenen Ärzten falsche Diagnosen gestellt worden sind, wie Phthise (*Kussmaul*), akute Tuberkulose (*Widal*), Kavernen, tuberkulöse Entzündungen und andere Prozesse (*Berger*), Übergang von Pneumonie in Tuberkulose (*v. Brunn*) u. a.

Die Pleuritis unterscheidet sich meistens von dem Echinokokkus durch ihren akuten Verlauf, das sich gleichmäßig in der Pleurahöhle ausbreitende Exsudat, während der Echinokokkus einen chronischen Verlauf hat, von einem Punkte ausgehend sich ungleichmäßig verbreitet und gar kein Atemgeräusch hören läßt. (*Federici*).

Auch diese Symptome gehen oft ineinander über, und groß ist auch hier die Zahl der falschen Diagnosen, die durch Echinokokken vorgetäuscht worden sind, so z. B. Erguß der rechten Seite (*Darbez*). Die Begründung lautete: Dämpfung, kein Hydatidenzittern, fluktuierende Geschwulst, völliges Verstrichensein der Zwischenrippenräume; die Sektion ergab eine 5 L enthaltende Cyste in der Mitte der Lunge.

Hydrothorax (*Williams*). Die Sektion ergab 3 Hydatiden im linken Ventrikel. Pleuritis fibrosa (*Pagenstecher*), Pneumothorax (*Widal*), eitrige Pleuritis mit Pneumothorax (*Robert*), Pleuritis und Durchbruch eines Empyems in die Bronchien (*Berger*), Empyem (*Mutard-Martin*), endlich auch der in folgender Abhandlung zu berichtende Fall.

Von anderen Fehldiagnosen seien noch genannt: Herzfehler (*Demantké*); ferner auf Grund der Anamnese Lungentumor luetischer Natur (*Lennhoff*); erst nach einigen Jahren wird durch das Erscheinen einer großen Geschwulst der Leber und einer anderen oberhalb der Harnblase das Gesamtleiden richtig als Echinokokkus erkannt; endlich die Diagnose eines beginnenden Magengeschwürs bei einem jungen Mädchen, welches außer Erbrechen und reduziertem Ernährungszustande weiter keine Symptome zeigte. In diesem letztgenannten Falle ist es dann *Albers-Schönberg* möglich gewesen, mit Hilfe der Röntgenstrahlen die richtige Diagnose zu stellen.

Bevor wir auf die diagnostische Verwertung der Röntgenstrahlen näher eingehen, möchte ich noch ein anderes Diagnostikum kurz erwähnen, das chrono-

logisch aus etwas späterer Zeit herrührt, nämlich die Komplementablenkung. Das Blutserum der an Echinokokkus Leidenden enthält spezifische Antikörper, und gibt mit Hydatidenflüssigkeit Komplementbindung (*Jianu*). Dieses letztere diagnostische Mittel ist zur Zeit noch recht unsicher; vor allen Dingen ist dabei in Betracht zu ziehen, erstens, daß auch bei bestehender Echinokokkuskrankheit die Komplementablenkung fehlen kann, zweitens, daß Patienten, die Tänien in ihrem Darm beherbergen resp. beherbergt haben, eine positive Reaktion zeigen können.

Kehren wir zu dem vorerwähnten Falle zurück, so ist zu sagen, daß dieser mit Hilfe der Röntgenstrahlen richtig diagnostiziert wurde, d. h. es wurde das Vorhandensein von zwei großen Lungenechinokokken rechts und links neben dem Hilus festgestellt, nachdem bis dahin die Patientin wegen beginnendem ulcus ventriculi behandelt worden war.

Es ist ja leicht verständlich, daß eine mit Flüssigkeit gefüllte Blase im lufthaltigen Lungengewebe als stärkere Absorption, also jedenfalls als pathologischer Prozeß gefunden werden muß; inwieweit derselbe nun in jedem Falle typisch ist, wird in folgendem besprochen werden.

Dieser *Schönberg*'sche Fall ist unter den 8 Fällen von Echinokokken in der Brusthöhle, die bisher röntgenelogisch beobachtet und veröffentlicht worden sind, der einzige, der röntgenoskopisch wirklich erkannt worden ist. Bei zwei anderen von jenen hat das Röntgenbild erst später auf den Echinokokkenbefund in der Lunge geführt, nachdem bereits an einer anderen

Körperstelle dasselbe Leiden diagnostiziert worden war, bei den übrigen diente die neue Methode nur zur Beobachtung der weiteren Entwickelung resp. Rückbildung des Echinokokkus, nachdem dieser durch eines der oben erwähnten »sicheren Zeichen« bereits erkannt worden war. Es sind somit die Röntgenstrahlen für die Diagnose der Thoraxechinokokken bisher noch wenig verwertet worden. Von den 8 veröffentlichten Fällen sei folgendes erwähnt: *Levy, Dorn* und *Zadeck* berichten von einem Falle, bei dem ein Echinokokkus in der Mitte der rechten Lunge durch das Aushusten von Membranen nach einer initialen Hämoptoe erkannt wurde. Das darauf angefertigte Röntgenbild führte zugleich zur Diagnose eines anderen, in der linken Lunge sitzenden Echinokokkus von ovaler etwa pflaumengroßer Gestalt und gleichmäßig schwarzem Schatten, während der der rechten Lunge deutlich eine helle Mitte und einen dunklen Rand unterscheiden ließ und mit dem Zwerchfell durch einen kurzen, bandartigen Streifen verbunden war; letzterer diente *Levy Dorn* als Beweis dafür, daß der Echinokokkus von der Leber aus in die Lunge durchgebrochen war.

Wadsack veröffentlicht einen Fall von Lungenechinokokkus mit Thoraxaufnahmen, welche die Lage des Echinokokkus und die allmählichen Veränderungen nach der Expektoration klarlegen. (*Holzknecht*).

Krause beschreibt den Lungenbefund bei einer an Leberechinokokkus leidenden Frau, bestehend in einem etwa Zweimarkstück großen tiefen Schatten innerhalb des linken Oberlappens, bei gänzlichem Fehlen aller physikalischen Symptome. *Mollow* berichtet über drei

Fälle von Echinokokken, die er selbst mit Röntgenstrahlen beobachtet hat:

Bei dem einen handelte es sich um einen 28jährigen Lehrer aus Bulgarien, der mit Bluthusten, stechenden Schmerzen und Atemnot erkrankte, worauf nach mehrmonatlicher Krankheit Echinokokkusmembranen ausgehustet wurden. Die Röntgenuntersuchung ergab links in der Gegend des 3. ICR, bis zum Herzen und bis zur vorderen Axillarlinie nach außen reichend, einen ovalen gleichmäßig dunklen Schatten, der sowohl in der Durchleuchtung von vorn nach hinten als auch umgekehrt gleich groß blieb.

Der zweite von *Mollow* beobachtete Fall betraf einen 16jährigen Ackerbauer mit Erscheinungen einer rechtsseitigen Pleuritis, bei dem die Probepunktion ergab, daß es sich um einen Lungenechinokukkus im rechten Unterlappen handelte. Die Röntgenuntersuchung ergab einen nach oben hin konvexen Schatten, der auf der Platte einen Unterschied in der Intensität zeigte, indem man einen intensiveren, mehr median gelegenen, etwas abgerundeten Schatten und einen weniger dunklen Schatten seitlich deutlich unterschied. Durch Radikaloperation mit Rippenresektion wurde eine kindskopfgroße Echinokokkengeschwulst entleert, Patient starb jedoch nach einem Jahre an ausgebreiteter Tuberkulose der Lungen und der Eingeweide.

Bei dem dritten Falle handelte es sich um einen von der Leber aus perforierten Pleuraechinokokkus, nach dessen chirurgischer Beseitigung sich der Leberechinokokkus langsam entwickelte und weiter zu Kachexie führte. Die erst vor dem Tode angefertigte

Röntgenographie ergab das Bild einer rechtsseitigen Pleuritis mit ungleichmäßiger Verdichtung einzelner Lungenabschnitte (wahrscheinlich Tuberkulose) und einen ungleichmäßig marmorierten, eigentümlichen Schatten in der Lebergegend.

Der siebente von allen bisher mit Röntgenstrahlen beobachteten Fälle von Echinokokken der Brusthöhle ist bereits erwähnt, und von *Albers-Schönberg* beschrieben worden. Es handelt sich um ein 25jähriges Mädchen, das wegen Magengeschwürs behandelt wurde. Die Durchleuchtung ergab zwei etwa orangegroße, runde, sehr ausgeprägte Schatten ohne Aufhellung im Zentrum rechts und links neben dem Hilus. Es bestand keine Verbindung zur Leber, und die einzigen physikalischen Symptome waren Schallabschwächung im 2. und 3. ICR. rechts vorn gewesen, wo auch das Atemgeräusch fehlte.

Der letzte von *Eugen Weber* beschriebene Fall betrifft einen Kranken mit mikroskopisch erwiesenem Lungenechinokokkus, der zuerst für Initialtuberkulose gehalten worden war. Die Durchleuchtung zeigte einen apfelgroßen Echinokokkus im linken Unterlappen hinter dem Herzen, der sich langsam verkleinerte und nach fast einem Jahre, als die Sputumausscheidung und Entleerung von Membranen verschwunden war, an Stelle des großen runden Echinokokkenschattens ein ringförmiges Gebilde mit hellem Inneren erkennen ließ.

Den bisher beschriebenen Fällen von Echinokokkus der Lunge füge ich nunmehr folgende an der Kgl. Med. Univ. Poliklinik in Königsberg beobachteten Fälle an:

Anamnese: Patient, Mohamedaner und aus der Türkei stammend. Sein Vater wurde ermordet, seine Mutter lebt und ist gesund. Patient selbst will nie ernstlich krank gewesen sein, weiß auch über Kinderkrankheiten nichts anzugeben. Vor etwa einem halben Jahre empfand er Schmerzen und Druckgefühl in der rechten unteren Thoraxhälfte, die sich allmählich steigerten und seit etwa 2 Monaten zu Anfällen von Atemnot führten. Über intimere Berührung mit Hunden, Schafen und anderen Haustieren weiß Patient nichts zu berichten.

Status praesens: 24jähriger, mäßig kräftiger, mittelgroßer Mann in mittlerem Ernährungszustande; keine Oedeme, keine Exantheme, Schleimhäute mäßig durchblutet, vielleicht etwas cyanotisch.

Pupillen mittelgroß, gleich weit, reagieren prompt auf Lichteinfall und Konvergenz. Reflexe nicht gesteigert.

Rachenorgane o. B.

Status nervosus o. B.

Thorax: Bei der Inspektion bleibt die rechte Seite bei der Atmung deutlich zurück.

Die Interkostalräume sind weder verstrichen, noch vorgewölbt.

Atmung: ca. 30 i. d. M.

Perkussion: Lungengrenzen:

Oben vorn: Beiderseits 2 Querfinger oberhalb der Clavicula.

Unten:	links:	rechts:
Mammilarlinie	4. Rippe.	4. ICR.
Mittl. Axill.	7. »	5. Rippe.
Paravertebrallinie	12. Proc. sp.	9. Proz. spin.

Die Lungengrenzen sind links gut verschieblich, rechts völlig unverschieblich.

Die Perkussion ergibt lauten vollen Lungenschall, nur rechts in der unteren Thoraxhälfte von den angegebenen Grenzen abwärts vollkommen gedämpften Perkussionsschall, der in die Leberdämpfung unmerklich übergeht.

Auskultation: Die Auskultation ergibt über allen Lungenpartien vesikuläres Atmen; rechts unten über den absolut gedämpften Partien ist das Atemgeräusch vollständig aufgehoben.

In der rechten mittleren Axillarlinie ist in der Höhe der 5. Rippe gelegentlich ganz geringes pleuritisches Reiben zu hören.

Herz: Grenzen:

Rechts: Linker Sternalrand.

Oben 4. Rippe. Links Mammilarlinie.

Herzspitzenstoß im 5. ICR., einen Querfinger innerhalb der Mammilarlinie.

Herztöne überall laut und rein.

Puls rhytmisch, 90 i. d. M.;

Arterienrohr weich, gut gefüllt, nicht geschlängelt.

Abdomen:

Leber: unterer Leberrand nicht palpabel, keine perkussorische Vergrößerung.

Milz: nicht palpabel, perkussorisch nicht vergrößert.

Im übrigen Abdomen weder Druckempfindlichkeit noch Resistenzen nachweisbar.

Urin: kein Eiweiß, kein Zucker, kein Indikan.

Blutzählung: rote Blk. 4 Mill.

weiße » 9000 »

Das Blutbild ergibt beim Tarieren ca. 35 % Lymphocysten, davon 5—6 % große, so daß besonders die kleinen vermehrt erscheinen.

Der Auswurf ergibt keinen pathologischen Befund.

Die röntgenologische Untersuchung des Thorax ergibt rechts in der Gegend der bei der Perkussion beschriebenen Dämpfungsgrenzen eine kompakte, durch keine Struktur gekennzeichnete Verschattung, die mit grader, nach oben ein wenig konkaver Linie gegen das Lungengewebe hin abschneidet. Irgendwelche nähere Differenzierungen sind weder in der Verschattung selbst noch gegen das Zwerchfell und Lebergewebe zu konstatieren.

Diagnose: Auf Grund des angeführten physikalischen und röntgenologischen Untersuchungsbefundes wird die Diagnose pleuritisches Exsudat gestellt.

Verlauf: Vor der zur Entleerung des Exsudates beabsichtigten Punktion erhält der Patient ein Reinigungsbad. Während desselben bekommt er starke, stechende Schmerzen in der rechten Thoraxhälfte und entleert kleine Mengen von Blut unter Hustenstößen. Er wird sofort ins Bett gebracht und entleert daselbst sogleich eine große Menge mit Blut untermischter Flüssigkeit und sehr viele weiße Membranen. In der Flüssigkeit werden reichlich Echinokokkushäkchen gefunden, die Membranen erweisen sich als Echinokokkusmembranen.

Patient wird von einem Schüttelfrost befallen, seine Temperatur steigt auf 40,1. Während der nächsten 3 Tage nimmt das Fieber sowie auch der blutige Auswurf allmählich ab. Am 4. Tage beträgt die Maximal-

Temperatur 37,0, der blutige Auswurf und die Seitenstiche sind völlig geschwunden.

Die im Status beschriebene absolute Dämpfung über den unteren Partien der rechten Lunge geht in den nächsten Tagen in deutliche tympanitische Dämpfung über. Vorn in der Gegend der 4. Rippe und in der Seite ist pleuritisches Reiben zu hören, vorn in der rechten Parasternallinie unterhalb der 5. Rippe metamorphosierendes Atmen.

In den folgenden 4—5 Wochen der Beobachtung geht die tympanitische Dämpfung allmählich in den oberen Partien in lauten, vollen Lungenschall, unten in etwas gedämpften Perkussionsschall über; die Auskultation ergibt überall vesikuläres Atmen.

Im Verlaufe von etwa 8 Wochen wurden 4 Röntgenaufnahmen gemacht, die ich hier zum Belege beifüge; diese zeigen in den ersten Tagen eine fast kreisrunde Aufhellung zwei Querfinger oberhalb der Leber (Bild 1—2), welche sich allmählich verkleinert (Bild 3), sternförmige Gestalt annimmt und ganz gering geworden ist (cfr. Bild 4).

Epikrise: Die Diagnose konnte in diesem Falle mit Hilfe sowohl der physikalischen Untersuchungsmethoden als auch der Röntgenstrahlen nicht gestellt werden. Die absolute Dämpfung, das fehlende Atmungsgeräusch, das pleuritische Reiben und die Form des Schattens im Röntgenbilde hatten eine Pleuritis vorgetäuscht. Die ganze Echinokokkusblase wurde mit einmal ausgehustet, und es trat damit der seltene Vorgang einer völlig spontanen Entleerung der Blase mit daran anschließender Heilung ein.

Bei dem zweiten beobachteten Falle handelt es sich um einen jungen Mann von 19 Jahren, der außer Druckgefühl in der rechten Thoraxgegend gar keine Beschwerden hatte. Die physikalische Untersuchung ergab nichts von Dämpfung oder von pathologischer Veränderung des Atemgeräusches, wie aus der Abbildung (cfr. Bild 5), allerdings sehr viel undeutlicher als an der Originalplatte, zu ersehen ist, 7 apfelgroße, runde scharf konturierte Absorptionen, die im Zentrum deutlich aufgehellt, das typische Bild multipler Lungenechinokokken boten. Patient lehnte jeden Eingriff, sowohl die Punktion der Blase als auch die Blutuntersuchungen zur Serodiagnose ab, und entzog sich der weiteren Beobachtung, »um sich sogleich nach dem Süden oder in eine Lungenheilstätte zur Heilung zu begeben«. In diesem Falle konnte man allein aus dem Röntgenbilde mit allergrößter Wahrscheinlichkeit die Diagnose Lungenechinokokkus stellen.

Nach allen diesen Beobachtungen zeigen die Echinokokkenblasen des Thorax im Röntgenbilde hauptsächlich zwei charakteristische Eigenschaften, nämlich die scharfe Konturierung und die kreisrunde oder ovale Form, wenn sie allseitig von Lungengewebe umschlossen werden. Ist dieses nicht der Fall, wie es z. B. in der Spitze, am Hilus, in der Gegend des Zwerchfells vorkommen kann, wo sich der Echinokokkus naturgemäß den von der Natur gebildeten Organformationen anpaßt, so ist natürlich nur die gegen das freie Lungengewebe liegende Grenze charakteristisch. Speziell in Fällen von Echinokokken, die sich in unteren Partieen bilden und die, wie in

unserem Falle, eine exsudative Pleuritis vortäuschen können, ist die konvexe Form des Schattens besonders charakteristisch gegenüber der letzteren.

Auch schon vor Einführung der Röntgenstrahlen als diagnostisches Mittel in die innere Medizin ist von *Frerichs* diese konvexe Linie als Dämpfungsgrenze seit langem als differential-diagnostisch wichtig für den Echinokokkus gegenüber der Pleuritis exsudativa beschrieben worden.

›Die Schärfe der Abgrenzung gegen das Lungenparenchym von unverminderter Helligkeit haben die Säcke des Echinokokkus mit allen jenen Geschwülsten gemeinsam, welche durch inneres Wachstum die Lunge verdrängen, aber nicht substituieren.«

Krause berichtet über Versuche, die er anstellte, um zu eruieren, unter welchen Umständen eine Echinokokkusblase Schatten hervorbringt innerhalb von lufthaltigem Gewebe. Er weist nach, daß die Größe der Blase nur einen geringen Einfluß auf die Absorption der Röntgenstrahlen ausübt. Dagegen spiele eine gewisse Rolle der Inhalt der Blase, insofern, als die gewöhnliche Echinokokkusflüssigkeit so gut wie gar keinen Schatten gibt, eine mit Eiter gefüllte Echinokokkusblase sich schwach, aber deutlich vom Lungengewebe abhebt. Dagegen gaben mehr oder minder verkalkte Echinokokkenwände besonders tiefe Schatten. Die Experimente wurden derart vorgenommen, daß innerhalb normaler Lunge Echinokokkusblasen von der erwähnten Beschaffenheit angebracht und dann röntgenographiert wurden. Bei der Nachprüfung konnten wir diese *Krause*'schen Versuche nicht bestätigen.

Erstens ist es nämlich doch nicht gleichgültig für die Absorption der Röntgenstrahlen, ob die Echinokokkusblase groß oder klein ist. Nach ganz allgemein gültigen röntgenologischen Absorptionsgesetzen muß natürlich eine Echinokokkusblase von größerem Durchmesser mehr Röntgenstrahlen absorbieren als eine kleinere, und wenn eine kleinere Blase im lufthaltigen Lungengewebe als dunklerer Schatten erscheint, so muß diese Verschattung im Röntgenbilde bei größeren entsprechend der Tiefendimension der Blase naturgemäß auch eine stärkere sein.

Ferner habe ich Versuche angestellt mit Echinokokkusblasen, die zum Teil durch Punktion entleert und mit Wasser resp. physiologischer Kochsalzlösung gefüllt waren. Wenn man derartige mit differenten Flüssigkeiten angefüllte Echinokokkenblasen im Lungengewebe photographiert, zeigt sich kein wesentlicher Unterschied zwischen dem mit Wasser gefüllten Echinokokkus und dem mit seinem natürlichen Inhalte. Es ist dies ja auch natürlich, da die Echinokokkenflüssigkeit zur Hauptsache aus Wasser besteht und nur wenig feste Bestandteile aufgelöst enthält (s. o.), i g 1,5 % anorganischer Salze, daneben wenig Albumine.

Nach diesen Versuchen also müßte sich der Echinokokkus im Lungengewebe, wenn man von der Wandung absieht, nicht anders verhalten als ein mit Wasser angefüllter Hohlraum von derselben kugeligen Gestalt. Nun haben wir aber ferner bei allen auf diese Weise angefertigten Röntgenbildern von Echinokokken ein helleres Zentrum erkennen können. Es hat also nicht nur die durch Entleerung ihres flüssigen Inhalts luft-

haltig gewordene Blase die Eigenschaft im Röntgenbilde ein helleres Zentrum zu zeigen, sondern auch die mit Flüssigkeit gefüllte Blase, und es läßt sich die Erklärung hierfür vielleicht besser in den physikalischen Verhältnissen der Wandung des Echinokokkus als in dessen Flüssigkeit finden. Die geschichtete Cuticula nämlich besitzt vermöge ihres Gehaltes an Chitin und Kalk ein stärkeres Absorptionsvermögen für Röntgenstrahlen, und es erklärt sich daher das hellere Zentrum vielleicht durch Kontrastwirkung gegen die Randpartieen, welche den Strahlen, von denen sie tangential getroffen werden, eine viel größere Masse zum Durchdringen darbieten als der vordere und hintere Pol der Blase.

In dem ersten hier beobachteten Falle ist übrigens das hellere Zentrum ganz unabhängig von dem Echinokokkus, da er ja vollständig ausgehustet worden war, lediglich durch das ringsum entstandene dichtere Reaktionsgewebe zu erklären.

Noch einmal zusammengefaßt sind also für die Diagnose der Thoraxechinokokken mit Röntgenstrahlen folgende Eigenschaften von Bedeutung: Das hellere Zentrum, (ein freilich nicht in allen Fällen beobachtetes Zeichen), die scharfe Begrenzung, die jedoch auch andere das Lungengewebe verdrängende Prozesse zeigen (z. B. gelegentlich ein Absceß), am sichersten jedenfalls die konvexe, ringförmige Gestalt dieser Begrenzung des Schattens, namentlich dann, wenn dieselbe nach oben gerichtet ist und bei Lagewechsel unverändert bleibt. Möglicherweise wäre demgemäß auch in unserem ersten Falle von vorne herein die richtige Diagnose gestellt worden, wenn der nach

oben hin konvexen Begrenzung des Schattens mehr Beachtung geschenkt worden wäre.

Im Anschlusse an unseren Fall von Spontanheilung seien noch einige Bemerkungen über die Prognose und Therapie des Echinokokkus in der Brusthöhle erwähnt. Die Prognose ist infolge des langsamen aber unaufhaltsamen fortschreitenden Wachstum des Parasiten in den meisten Fällen bei konservativer Behandlung eine schlechte; das allmähliche Aushusten sämtlicher Teile, wie in unserem Falle, ist eine große Seltenheit, ohne daß der Patient durch sekundäre Prozesse oder durch Dyspnoe und Kachexie bereits in Lebensgefahr geraten ist.

Therapeutisch ist durch die Punktion der Blase bisweilen Heilung erzielt worden. Doch ist dieses Verfahren von unsicherer Wirkung und mit beträchtlichen Gefahren verbunden; außerdem wird eine später notwendig werdende Radikaloperation durch vorausgegangene Punktion ungleich viel schwieriger und gefährlicher (*Fick*). Was die chirurgischen Erfolge betrifft, so sind solche in den letzten Jahrzehnten in großer Zahl zu verzeichnen gewesen; nach Resektion der Rippen und Entfernung der ganzen Cyste ist in vielen Fällen vollständige Heilung eingetreten.

Nur in den allerseltensten Fällen tritt, wie bei dem vorerwähnten von uns beobachteten, durch Aushusten sämtlicher Teile völlige Entleerung des Echinokokkus ein. Die angebahnte Spontanheilung dokumentierte sich hier in der Beobachtungszeit von 8 Wochen dadurch, daß successive angefertigte Röntgenogramme

eine deutlich zunehmende Verkleinerung, im letzten Bilde sogar eine eigentümliche sternförmige Zusammenfaltung der Echinokokkushöhle zeigten, so daß wohl mit einem hohen Grad von Wahrscheinlichkeit eine definitive Spontanheilung angenommen werden darf.

Bei Beendigung dieser Arbeit ist es mir eine angenehme Pflicht, meinem verehrten Chef, dem Direktor der Königlichen Medizinischen Universitäts-Poliklinik, Herrn Geheimrat Professor Dr. *Schreiber*, sowie dem ersten Assistenzarzte der Poliklinik, Herrn Privatdozent Dr. *Telemann*, für die liebenswürdige Unterstützung und Anregung bei meiner Arbeit meinen verbindlichsten Dank zu sagen.

Bild 1.

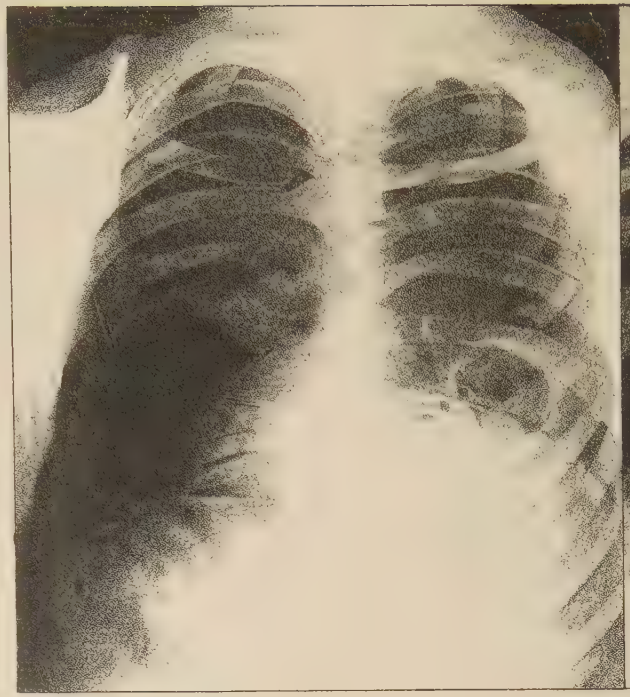

L. R.

Bild 2.

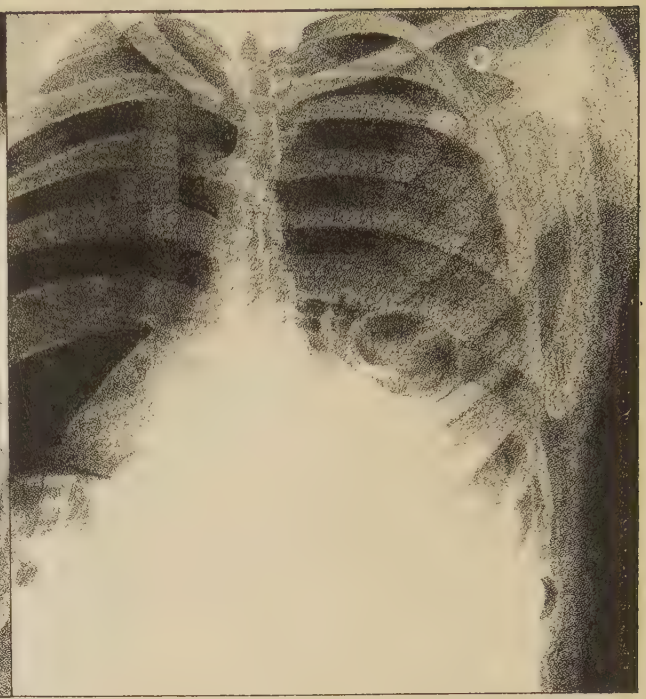

L. R.

Bild 3.

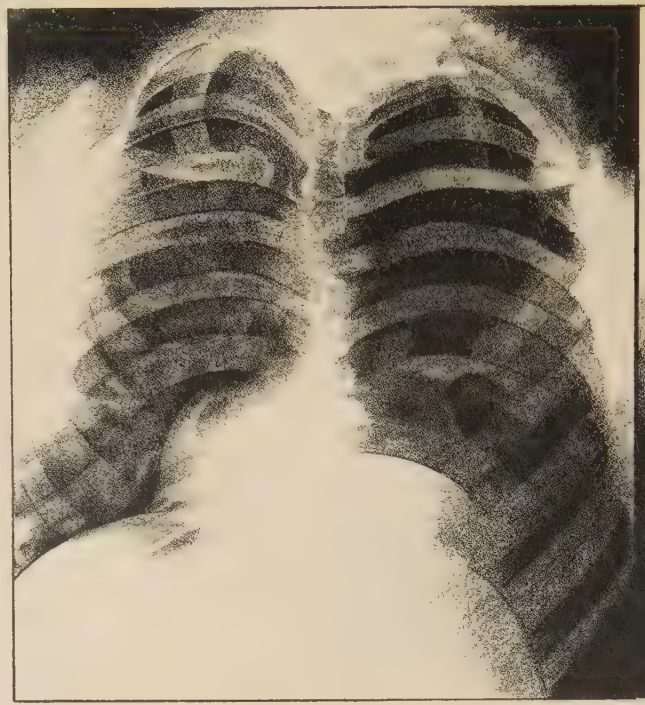

L. R.

Bild 4.

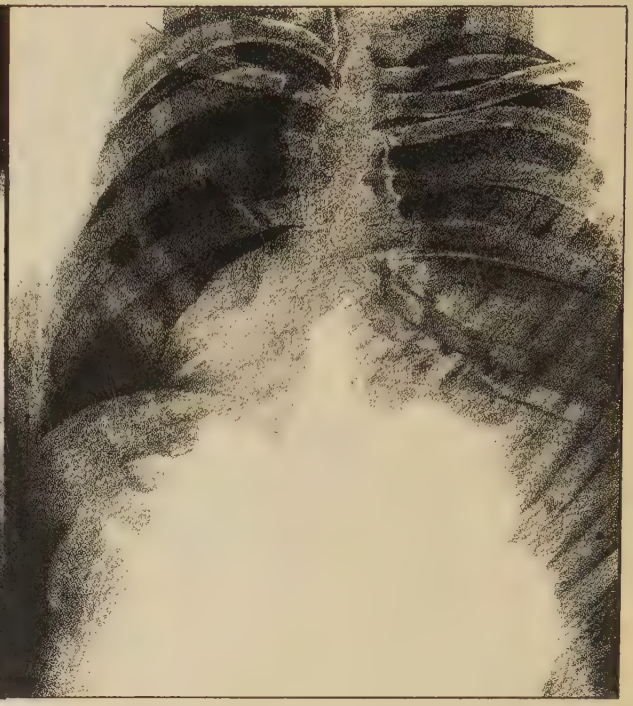

L. R.

Bild 5.

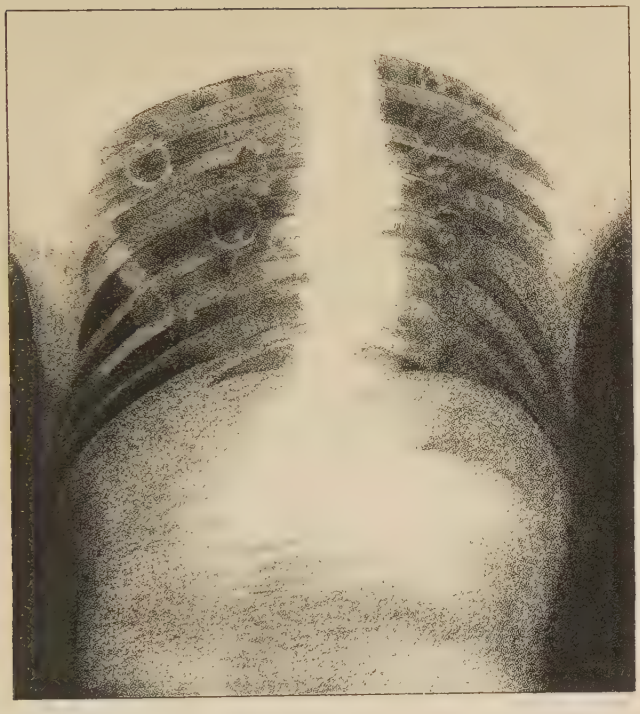

L. R.

Literaturverzeichnis.

Albers-Schönberg. Beitrag zur Kasuistik des Lungenechinokokkus. (Fortschr. auf dem Gebiete der Röntgenstrahlen. XVI, 4).

Bally. Fall von Bluthusten und einer durch Hydatiden verursachten fistula pulmonalis. (Journ. des connaiss. méd. 1838 Nr. 7). Vgl. Referat in Schmidts Jahrb. XXIII.

Barlow. Fall von Hydatiden im Pericard. (Path. Transact 1855). Vgl. Referat in Schmidts Jahrb. CXIX.

Berger. Fall von Lungenechinokokkus. (Berl. klin. Wochenschr. VIII. 3. 4. 1871). Vgl. Schmidts Jahrb. CLII.

Blasius. Tumores hydatidosi. (Klin. Bemerk. in Schmidts Jahrb. XV. S. 89).

Bleckmann. Über primäre Echinokokken der Pleura. (Diss. Kiel 1901).

Braun, Max. Die tierischen Parasiten des Menschen.

Braunstein. Der Wert der spezifischen Komplementbindungsverfahren bei Echinokokkose des Menschen. (Wien. klin. Wochenschr. XXIII, 31, 1910).

Bright. Beobachtungen über Anschwellungen und Geschwülste des Unterleibes. (Guy's Hospital Reports. Nr. 5. Oktober 1837). Vgl. Schmidts Jahrb. XXVII.

v. Brunn. Zwei Fälle von Echinokokken der Lunge. (Deutsch. med. Wochenschr. XV, 18, 1889).

v. Buhl. Beiträge zur Echinokokkuserkrankung des Menschen. (Schmidts Jahrb. CXCIII, S. 218).

Carrière. De la tumeur hydatique alvéolaire. (Paris 1868). Vgl. Schmidts Jahrb. CXLIV.

Chvostek. Österreichische Zeitschrift für praktische Heilkunde. XII, 37. Sept. 1866. Vgl. Schmidts Jahrb. CXXXIV.

Corazza. Echinokokkus der Lunge. (Bull. delle szienze med. di Bol. Guigno 1869). Vgl. Schmidts Jahrb. CCLII.

Cutis. Echinokokken der Pleura. (Melbourne med. Record II, 2. Febr. 1862). Vgl. Schmidts Jahrb. CXVI.

Darbez. L'Union 117, 1866. Vgl. Schmidts Jahrb. CXXXIV.

Davaine. Untersuchung über Hydatiden, Echinokokken und Cönuren und ihre Entwickelung. (Gaz. des Paris 4, 1856). Vgl. Schmidts Jahrb. XC.

Demantké. Kyste hydatique du coeur. (Bull. de la Soc. anat. IX, 2 p. 122, 1895). Vgl. Schmidts Jahrb. CCLVIII.

Dobrotin. Zur Kasuistik der Erkennung des multilokulären Echinokokkus vermittels der biologischen Komplementablenkungsreaktion. (Berl. klin. Wochenschr. XLVII, 28, 1910).

Levi-Dorn und *Zadek.* Zur Untersuchung mit Röntgenstrahlen des Lungenechinokokkus. (Berl. klin. Wochenschr. 1899, Nr. 20).

Eschricht. Abhandlung über die Bandwürmer. (Acta Leopoldina). Vgl. Schmidts Jahrb. VL.

Eschricht. Inquires experimental and phylosophical conc. the origine of intestinal worms. (Edinburgh, pr. by Neill & Co. 1841). Vgl. Schmidts Jahrb. VL.

Eschricht. Über die Bildung der Echinokokken, 1. 2. 3. Stufe und die isländische Echinokokkuskrankheit. (Übers. über die Verhandl. der K. dän. wiss. Ges. 1856, Nr. 4—6).

Federici. Fälle von Echinokokken der Lunge. (Riv. klin. di Bologna VII, 11, 12, 1868). Vgl. Schmidts Jahrb. CXLIV.

Féréol. Fall von Echinokokkus der Leber und Lungen. (L'Union 114, Sept. 1867). Vgl. Schmidts Jahrb. CXLIV.

Fick. Zur Kasuistik des Echinokokkus im Menschen. (Deutsche Zeitschr. für Chirurgie XXIV, 3—4 p. 355. 1886). Vgl. Schmidts Jahrb. CCXII.

Finsen. Zur Kenntnis der in Island endemischen Echinokokken. (Ugeskrift for laeger 1867) nebst Bemerkungen mitgeteilt von M. R. Dr. *Fr. Küchenmeister* (Dresden). Vgl. Schmidts Jahrb. CXXXIV.

Frerichs. Untersuchungen über die Echinokokkenhüllen. (Wiegm. Arch. I p. 24, 1848). Vgl. Schmidts Jahrb. CIX.

Garnier et Jomier. Presse méd. belge Juin 14, 1905. Vgl. Schmidts Jahrb. CCLXXXVIII.

Garrigues. Die Exploration punktion des Bauches. New-York. (p. 49—72). Vgl. Schmidts Jahrb. CIC.

Gasse. Ein Beitrag zur Kenntnis der lokalen Reaktion der Tierkörper bei Einwanderung von Echinokokken und Finnen. (Zentralbl. f. Bakteriol. etc. LV. 1 p. 30, 1910).

Graetz. Experimentelle Untersuchungen zur Serodiagnostik der Echinokokkeninfektion. (Zentralbl. f. Bakteriol. etc. LV. 3 p. 234, 1910).

Groß. Erfahrungen über Pleura- und Lungenchirurgie. (Beitr. z. klin. Chir. XXIV, 1, 2 p. 237, 287, 1899). Vgl. Schmidts Jahrb. CCLXIV.

Harms. Echinokokkenfälle bei Tieren. (Wochenschr. f. Tierheilk. und Viehzucht 1—4, Januar 1869). Vgl. Schmidts Jahrb. CXXXXIV.

Hauser. Primärer Echinokokkus multilocularis der Pleura und der Lunge mit Entwickelung multipler Metastasen. (Erlangen und Leipzig 1901. Deichertsche Verlagsbuchhandlung).

Heintz. Untersuchung des flüssigen Inhalts der Echinokokkenbälge einer Frau. (Schmidts Jahrb. LXIV, S. 289).

Heitler. Fall von Echinokokken. (Wien. med. Presse XIV, 25, 1873). Vgl. Schmidts Jahrb. CLXIV.

Hérard. Solitäre Hydatide der Lunge. (L'Union 10, 1851). Vgl. Schmidts Jahrb. LXX.

Hjaltelin. Echinokokkus und Cysticercus. (Brit. med. Journ. Aug. 14. 1869; s. auch Edinb. med. Journ. XV p. 673, Februar 1870). Vgl. Schmidts Jahrb. CLII.

Hoering. Hydatiden aus den Lungen ausgeworfen. (Württ. Korresp. Bl. B. VI Nr. 21). Vgl. Schmidts Jahrb. XVI.

Hoffmann. Berichte über Fälle von Lungenechinokokken. (Ber. der med. Ges. zu Leipzig. 11. Okt. 1892. Schmidts Jahrb. CCXXXVI, S. 266).

Holzknecht. Die röntgenologische Diagnostik der Erkrankung der Brusteingeweide, 1901.

Howship. Erzählung eines Falles nebst der Leicheneröffnung, um die Art und Weise zu erklären, wie Hydatiden im menschlichen Körper erzeugt werden. (Transact. der med. chir. Soc. von Edinb. 1836). Vgl. Schmidts Jahrb. Suppl. I.

Israel. Beitrag zur Serodiagnose der Echinokokken. (Zeitschr. f. Hyg. und Inf. Krankheiten LXVI, 3 p. 487, 1910).

Jianu. Uber die Blutserumprobe bei Echinokokkuscyste. (Wien. klin. Wochenschr. XXII, 42, 1909).

Jianu. Die Serumdiagnose bei Hydatidencysten. (Rev. de Chir. 8, 1910).

Krause. Die Röntgendiagnose der Mediastinal- und Lungentumoren. (Atlas und Grundriß der Röntgendiagnostik in der inneren Medizin, herausgegeben von Dr. *Fr. Grödel*).

Kreuter. Zur Serodiagnostik der Echinokokkusinfektion. (Münch. med. Wochenschr. LVI, 36, 1909).

Küchenmeister. s. *Finsen.*

Kunde. Fall von Leberabszeß mit Hydatiden, der sich durch die rechte Lunge nach außen entleerte. (Mitteilungen in Schmidts Jahrb. XV, S. 290).

Kußmaul. Fall von Leberlungenabszeß. (Berl. klin. Woch. V, 12, 1868).

Lehne. Uber seltenere Lokalisationen des unilokulären Echinokokkus beim Menschen nebst Bemerkungen über die durch Echinokokken hervorgebrachten histol. Veränderungen. (Arch. f. klin. Chir. LII, 3 p. 534, 1896). Vgl. Schmidts Jahrb. CCLII.

Leichtenstern. Über die Charcot-Robinschen Kristalle in den Faeces nebst einer Bemerkung über Taenia nana in Deutschland. (Deutsch med. Woch. XVIII, 25, 1892).

Lennhoff. Über Echinokokken und syphilitische Geschwülste. (Deutsch. med. Woch. XIV, 26, 1898).

Leuckart. Helminthologische Experimentaluntersuchungen. (Nachr. v. d. K. Ges. d. Wiss. zu Göttingen. I, 1862).

Levisoon. Disquisitiones nonnullae de Echinococcis adjecta historia morbi; Diss. Gryphiae 1857. Vgl. Schmidts Jahrb. LXXXXIX.

Lippmann. Zur Serodiagnose der Echinokokkuscysten. (Berl. klin. Woch. XLVII, 1, 1910).

Löwenhardt. Fall von Echinokokkus im Herzmuskel. (Allg. Zeitsch. für Psychiatrie XXII, 2 p. 125, 1865).

Lücke. Die Hüllen der Echinokokken und die Echinokokkenflüssigkeit. (Virch. Arch. XIX p. 189 –196, 1860).

Luff. Large hydatid tumour of the left pleural cavity simulating hydatid disease of the liver; operation; recovery. (Lanc. April 25, 1896). Vgl. Schmidts Jahrb. CCLII.

Madelung. Zur Lehre von der Echinokokkuskrankheit. (Stuttgart 1885 Ferd. Enke p. 67 und 87). Vgl. Schmidts Jahrb. CCXXXVI.

Maschke. Fall von Echinokokkus im Herzen. (Prag. med. Woch. V, 50, 1880). Vgl. Schmidts Jahrb. CLXXXIX.

Masoveié. Über einen Fall von Echinococcus hydatidosus des Herzmuskels. (Wien. med. Woch. LIV, 11, 1904). Vgl. Schmidts Jahrb. CCLXXXX.

Maydl. Über Echinokokkus der Pleura und die ihn vortäuschenden Lokalisationen der Echinokokkenkrankheit. (Wien 1891).

Meier, K. Zur Serodiagnostik der Echinokokkenerkrankung. (Berl. klin. Woch. XLVII, 28, 1910).

Mollow. Beitrag zur Röntgendiagnostik des Lungen- und Leberechinokokkus. (Fortschr. auf dem Gebiete der Röntgenstrahlen XV, 3).

Moutard-Martin. Echinokokkus der Pleura mit pleuritischem Erguß (L'Union 12, 1872). Vgl. Schmidts Jahrb. CLXIV.

Naunyn. De echinococci evolutione (Doktor-Dissertation 1862). (Die Entwickelung des Echinokokkus. Reicherts und du Bois-Reymonds Archiv 1863).
Über die zu Echinokokkus hominis gehörige Tänie. (Reicherts und du Bois-Reymonds Archiv 1864).
Über Bestandteile der Echinokokkusflüssigkeiten. (Reicherts und du Bois-Reymonds Archiv 1864).

Neißer. Buch über die Echinokokkuskrankheit. (Berlin 1877 p. 126).

Neumann. Beiträge zur Natur- und Heilkunde. (Erlangen 1845/46 Enke).

Österlen. Fall von Echinokokkus des Herzens. (Virch. Arch. XLII, 3 p. 404, 1868). Vgl. Schmidts Jahrb. CXLIV.

Pagenstecher. Über die Operation des Lungenechinokokkus. (Düss. Festschr. p. 411, 1894). Vgl. Schmidts Jahrb. CCXLIII.

Patella. Echinococco intrapulmonale. (Riv. clin. XVI, 4, 1887). Vgl. Schmidts Jahrb. CCXV.

Putzu. Über den biologischen Nachweis der Echinokokkuskrankheit. (Zentralbl. f. Bakteriol. u. s. w. LIV, 1 p. 77, 1910).

v. Recklingshausen. Chemische Untersuchung der Echinokokkusflüssigkeit. (Virch. Arch. XIV p. 481). Vgl. Schmidts Jahrb. CIII.

Ridge. Klinische Beobachtungen. Auswurf von Hydatiden aus den Lungen. (Schmidts Jahrb. Bd. XXIV, S. 263).

Robert. Die Eröffnung eines Leberechinokokkus in die rechte Pleurahöhle. (L'Union 145, 147, 1873). Vgl. Schmidts Jahrb. CLXIV.

Roozeboom. Diss. de Hydatidibus. (Schoonhoviae 1836). Vgl. Schmidts Jahrb. XVII.

Scheuthauer. Fall von multilokulärem Echinokokkus der Lunge. (Schmidts Jahrb. CXLIV, S. 53).

Schraube. Fall von Echinokokkus im Herzbeutel. (Berl. klin. Woch. IV, 1, 1867).

Schrötter. Fall von Echinokokkus multilokularis. (Med. Jahrb. XIV p. 13, 1867). Vgl. Schmidts Jahrb. CCXXXIV.

v. Siebold. Über den Generationswechsel der Cestoden. (Sieb. und Köllik. Zeitschr. für Zool. II, 2, 3, 1850).

Simon. Über die Acephalocysten der Lungen und die Zufälle, die sie veranlassen. (Journ. de conn. méd. chir., Nov. 1840).

Smith. Fall von Hydatiden im Herzen. (Lanc. Vol. II, 1838, Nr. 18). Vgl. Schmidts Jahrb. XXIX.

Southey. Fall von einer von der Leber nach der Pleura durchgebrochenen Hydatidencyste. (St. Barth. Hosp. Rip. III p. 394, 1867). Vgl. Schmidts Jahrb. CLII.

Steenstrup. Über den Generationswechsel. (Kopenhagen 1842). Vgl. Schmidts Jahrb. VL.

Thoma. Statistik. (Lanc. 1887). Vgl. Schmidts Jahrb. CCXXXVI.

Trousseau. Fall von Lungenechinokokkus. (L'Union 30, 31, 1862). Vgl. Schmidts Jahrb CXVI.

Vigla. Echinokokken der Pleura. (Arch. gén. Sept. 1855). Vgl. Schmidts Jahrb. CXVI.

Waldeyer. Die epithelialen Eierstocksgeschwülste. (Arch. für Gyn. I, 2 p. 252, 1870). Vgl. Schmidts Jahrb. CIIL.

Ward. Komplizierter Krankheitsfall mit Hydatiden in der Brust. (Lond. med. Gaz. Vol. XIX, 1837 p. 856). Vgl. Schmidts Jahrb. XX.

Weber. Zwei kasuistische Beiträge. (Lungenechinokokkus und Actinomykose der Lunge). (Fortschr. auf dem Gebiete der Röntgenstrahlen XVII, 5).

Weinberg. Séro-diagnostic de l'echinococcose. (Ann. de l'Inst. Pasteur XXIII, 6 p. 472, 1909).

Widal. Zwei Echinokokken der Lunge. (Gaz. des Hop. 92, 94, 1872). Vgl. Schmidts Jahrb. CLXIV.

Williams. Hydatiden in dem Herzen eines Kindes. (Lond. Journ. Vol. VI. 1834 Nr. 145). Vgl. Schmidts Jahrb. IX.

Lebenslauf.

Ich, *Martin Gustav Edgar Krueger*, wurde geboren am 10. Dezember 1888 zu Königsberg i. Pr., als Sohn des Kaufmanns *William Krueger*.

Ich besuchte das Königliche Friedrichs-Kollegium zu Königsberg Pr. Nach bestandener Reifeprüfung am 19. September 1906 widmete ich mich dem Studium der Medizin zuerst an der Universität Königsberg ein Semester, darauf an der Universität München ein Semester, dann wieder an der Universität Königsberg drei Semester, wo ich am 12. Februar 1909 die ärztliche Vorprüfung bestand. Danach studierte ich zwei Semester in München, drei Semester in Königsberg, wo ich am 12. Februar 1912 das Staatsexamen bestand.

Vorlesungen hörte ich bei folgenden Herren Professoren und Dozenten, denen ich gleichzeitig hierdurch meinen verbindlichsten Dank ausspreche: *v. Angerer, Baisch, v. Bauer, v. Bayer, Braun, Brückner, Cohn, Döderlein, Ellinger, Falkenheim, Gebele, Gerber, Hahn, Henke, Hermann, Hofbauer, Jaffe, Klinger, Krückmann, Kruse, Laqueur, Lexer, Lichtheim, May, Meyer, v. Müller, Payr, Puppe, Rautenberg, Röntgen, Rosinski, Rückert, L. Seitz, Schmidt, Schmitt, Scholtz, Schreiber, Stenger, Stieda, Telemann, Winter, Wrede, Zander.*